


Lexique français /anglais : ANATOMIE EXTERNE French / English lexicon : EXTERNAL ANATOMY

Afin de faciliter la visite chez le vétérinaire des propriétaires de chiens et de chats anglais, voici un lexique regroupant les principaux éléments de l'anatomie externe.

In order to facilitate visits to the vet for English speaking owners of domestic animals (cats and dogs), here is a lexicon which lists the main external body parts.

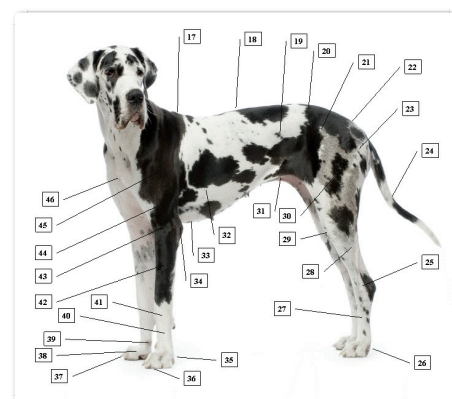
La tête / The head

- 1- La gorge : The throat
- 2- Les lèvres (ou les babines) : The flews (the lips)
- 3- La langue : The tongue
- 4- La bouche (ou la gueule) : The mouth
 - La mâchoire : The jaw
- 5- Les dents : The teeth
 - Les incisives : The incisors
 - Les canines : The canines
 - Les prémolaires : The premolars
 - Les molaires : The molars
 - Les gencives : The gums
- 6- Les moustaches (ou les vibrisses) : The whiskers
- 7- La truffe (ou le nez) : The nose
- 8- Le museau : The muzzle
- 9- Le chanfrein : The bridge of nose
- 10- Le stop : The stop (the top of the nose)
- 11- L'œil : The eye
 - Les paupières : The eyelids
 - La troisième paupière : The third eyelid (the membrane at the inner corner of the eye)
 - Les cils : The eyelashes
- 12- Le crâne : The skull (the top of the head)
- 13- La joue : The cheek
- 14- La nuque : The nape of the neck
- 15- L'oreille : The ear
 - Le pavillon de l'oreille : The outer ear (the pinna)
 - Le conduit auditif : The (outer) ear canal
- 16- Le cou : The neck



Le corps / The body

- 17- Le garrot : The withers
- 18- Le dos : The back
- 19- Le flanc : The flank
- 20- Les reins : The loins
- 21- La hanche : The hip
- 22- La croupe (l'arrière-train) : The rump
- 23- La fesse : The buttock (the back side)
- 24- La queue (ou le fouet) : The tail
 - Le membre postérieur (la patte arrière) : The hindpaw
- 25- Le jarret (ou le tarse) : The hock joint (the tarsus)
- 26- Le pied : The hind foot
- 27- Le paturon postérieur (ou le métatarse) : The rear pastern (the shin)
- 28- La jambe : The leg (the lower thigh)
- 29- Le genou (ou le grasset) : The knee (the stifle joint)
- 30- La cuisse : The upper leg (the upper thigh)



- 31- **Le ventre** : The abdomen (the belly)
- 32- **La poitrine (ou les côtes ou le thorax)** : The chest (the ribs)
- 33- **Le sternum** : The sternum
- **Le membre antérieur (la patte avant)** : The fore paw
- 34- **La pointe du coude** : The elbow point
- 35- **Le pied** : The fore foot
- 36- **Les coussinets** : The pads
- 37- **Les griffes** : The nails (the claws)
- 38- **Les doigts** : The toes
- 39- **L'ergot** : The dew claw
- 40- **Le paturon antérieur (le métacarpe)** : The front pastern (the lower shin)(the ankle)
- 41- **Le poignet** : The ankle joint
- 42- **L'avant-bras** : The fore leg
- 43- **Le coude** : The elbow (the knee)
- 44- **Le bras** : The upper leg
- 45- **L'épaule** : The shoulder
- 46- **Le poitrail** : The chest

Les organes génitaux

Chez le mâle (for the male)

- **Le pénis** : The penis
- **Les testicules** : The testicles
- **Le fourreau** : The prepuce
- **Le scrotum** : The scrotum

Chez la femelle (for the female)

- **La vulve** : The vulva
- **Les mamelles** : The mammary glands
- **Les tétines** : The teats